

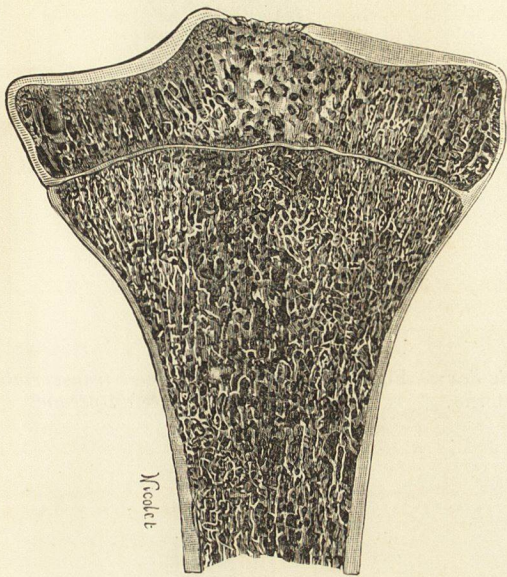Fig. 323. — Coupe verticale et transversale de l'extrémité supérieure du tibia.

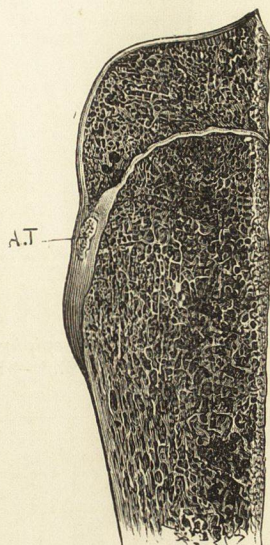


Fig. 324. — Coupe antéro-postérieure de l'extrémité supérieure du tibia.
A.T., Tubérosité antérieure du tibia développée aux dépens d'un point d'ossification spécial.

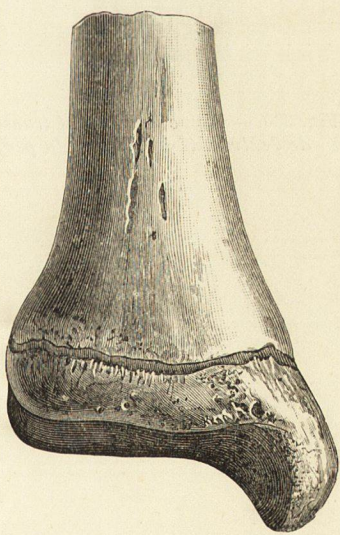

Fig. 325. — Ligne diaphyso-épiphyseaire de l'extrémité inférieure du tibia. — Face antérieure.

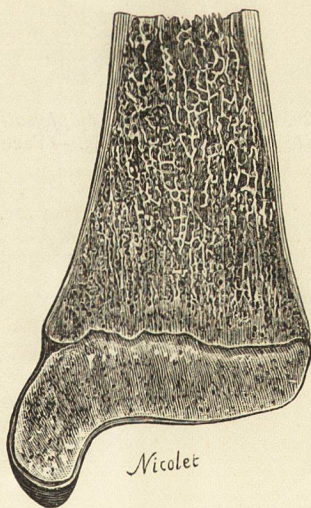


Fig. 326. — Coupe verticale et transversale de l'extrémité inférieure du tibia.