

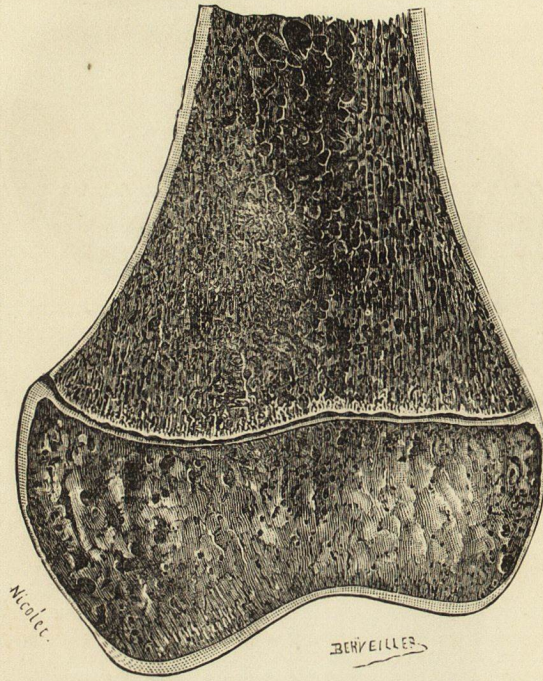Fig. 321. — Coupe verticale et transversale de l'extrémité inférieure du fémur.

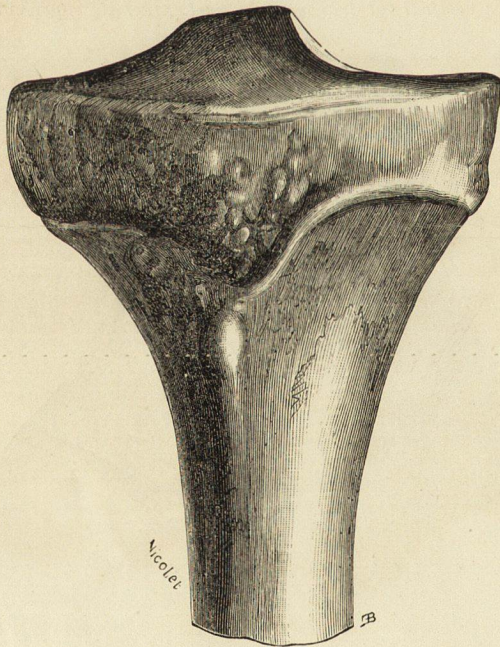


Fig. 322. — Ligne diaphyso-épiphysaire de l'extrémité supérieure du tibia. — Face antérieure.