

face dorsale du pied, et d'un bord à l'autre, une incision transversale et légèrement convexe en avant. Les tendons extenseurs ainsi que les ligaments dorsaux sont divisés du même coup. On ouvre l'articulation astragalo-scaphoïdienne, puis l'articulation calcanéocuboïdienne, et l'on divise ensuite avec la pointe du couteau le ligament en Y. Dès lors, l'articulation s'ouvre largement. Il ne reste qu'à sectionner les ligaments inférieurs et à tailler le lambeau, qui doit

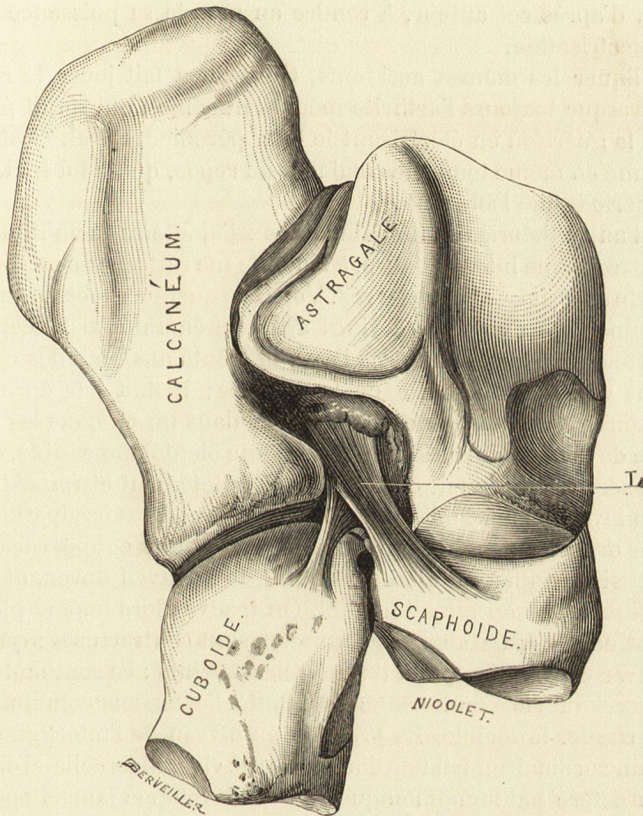


Fig. 314. — Articulation médio-tarsienne.

L, ligament en Y.

comprendre toutes les parties molles de la plante du pied jusqu'à la racine des orteils.

On a souvent observé, à la suite de l'amputation de Chopart, un mouvement d'extension du moignon, qui dirigeait la cicatrice vers le sol et s'opposait à la marche : aussi, la plupart des chirurgiens ont-ils de la tendance à substituer à cette opération la désarticulation sous-astragaliennne.

L'articulation médio-tarsienne est le siège de la plupart des mouvements partiels, consistant dans la rotation et la circumduction du pied : aussi est-elle susceptible d'éprouver des entorses, ainsi que Terrillon en a signalé plusieurs exemples. C'est à son niveau que l'on constate presque toujours la douleur que détermine la pression dans la maladie que Gosselin a dénommée *tarsalgie des*