

La muqueuse du rectum est fréquemment affectée d'épithéliome : plus souvent aussi que les autres muqueuses, elle est atteinte du cancer colloïde, qui pourrait être confondu au début avec un simple polype muqueux. Elle présente souvent, surtout dans la dysenterie, des ulcérations qui peuvent être l'origine de rétrécissements ultérieurs du rectum. Ces rétrécissements deviennent eux-mêmes, plus tard, la source de nouvelles ulcérations. Dans le rectum, en effet, aussi bien que dans l'urètre, non seulement la partie située au-dessus de l'obstacle se distend, mais la muqueuse, irritée par le contact incessant des matières fécales,

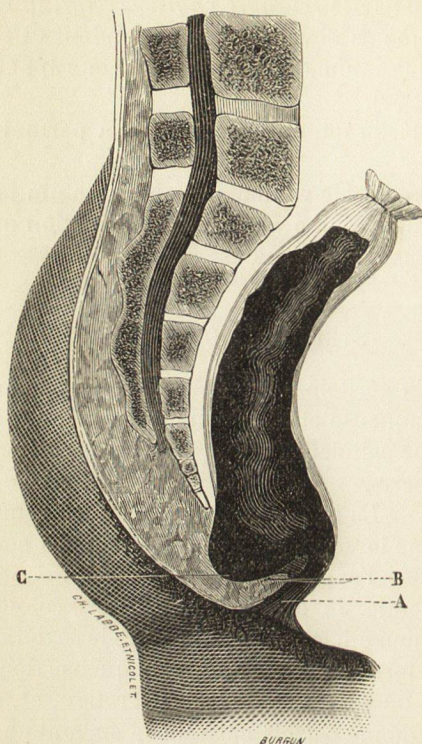


Fig. 274. — Schéma représentant un rétrécissement partiel occupant la paroi postérieure du rectum, avec dilatation de l'ampoule rectale.

A, anus.

B, bride faisant saillie dans le rectum.

C, ampoule rectale dilatée.

s'enflamme, s'excorie, et sécrète une quantité plus ou moins grande de matière puriforme. Lorsque la sécrétion est abondante, le pus s'écoule dans l'intervalle des garde-robes et tache le linge ; si elle est peu abondante, le liquide séjourne dans le rectum et se mélange aux fèces. Aussi, les malades ont-ils des selles fréquentes et molles, qui passent comme à la filière et prennent la forme du rétrécissement ; toujours diminué de volume, le boudin fécal est ordinairement aplati, rubané, parfois *triangulaire* ; cette dernière forme m'a paru exister seulement lorsque le rétrécissement, au lieu d'être annulaire, n'occupe qu'une seule paroi.

L'inflammation de la muqueuse rectale, occasionnée et entretenue par l'atrésie de l'intestin, se propage de temps en temps aux parties voisines et peut rayonner tout autour de la circonférence du rectum. Ainsi se développent certains abcès de