en pointe, sans que les deux corps caverneux cessent d'être contigus. Le cône qu'elle forme s'enfonce dans l'excavation du gland et y adhère de la manière la plus intime.

En s'accolant l'un à l'autre, les deux cylindres qui forment les corps caverneux donnent naissance, en bas et en haut, à deux espaces de forme triangulaire qui sont remplis : le supérieur, par la veine dorsale, les artères dorsales et les nerfs dorsaux de la verge; l'inférieur, par l'urètre.

La charpente du corps caverneux consiste en une enveloppe fibreuse d'un blanc opaque, dont l'épaisseur mesure 2 millimètres environ, lorsque la verge est à l'état de flaccidité. Elle est donc extrêmement résistante et peut supporter, sans se déchirer, tout le poids du sujet. Cependant, elle est susceptible de se rompre, surtout lorsque, la verge étant en érection, une forte pression tend à l'abaisser. Il résulte de cet accident que, dans l'érection, la verge reste

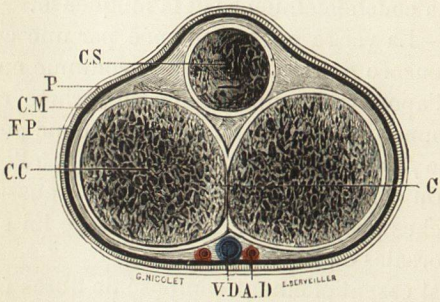

Fig. 263. — *Coupe de la verge perpendiculaire à son grand axe.* — Grandeur naturelle.

AD, artère dorsale de la verge.
C, cloison des corps caverneux.
CC, corps caverneux.
CM, couche musculaire.
CS, corps spongieux de l'urètre.
FP, aponévrose de la verge ou fascia penis.
P, peau.
VD, veine dorsale de la verge.

coudée, comme formée de deux parties dirigées en sens différent, et qu'elle devient impropre au coït. Cette lésion est irréparable.

Il en est de même des *nodus fibreux* des corps caverneux. Cette affection analogue aux noyaux fibreux qui amènent la rétraction de l'aponévrose palmaire est caractérisée par une petite masse dure, adhérente à l'enveloppe et s'enfonçant dans l'intérieur de l'organe. Ceux que j'ai observés occupaient la partie moyenne de la face dorsale de la verge. Sans doute les corps caverneux peuvent être atteints d'indurations inflammatoires ou cicatricielles, mais ces nodus en sont absolument distincts par leur physionomie clinique ; de même qu'il ne s'agit pas de syphilis. Ils doivent être rattachés à l'état général : goutte, arthritisme. Le seul inconvénient qu'ils présentent est une gêne et parfois un obstacle pour le coït en raison de l'incurvation de la verge pendant l'érection. Cette incurvation est en rapport avec l'étendue du nodus et se produit toujours du côté où il siège, puisqu'en ce point l'enveloppe fibreuse a perdu son extensibilité.

Tout traitement local est inutile. Une opération ne ferait probablement qu'aggraver l'état du sujet.

L'enveloppe fibreuse est composée de fibres de tissu conjonctif et de fibres élastiques : aussi est-elle extensible et élastique, de façon à se prêter à l'amplia-