

moins chez les jeunes sujets. Ils sont nécessairement sacrifiés dans la prostatectomie : aussi, cette opération compromet-elle singulièrement les fonctions génitales.

L'urètre est généralement beaucoup plus rapproché de la face antérieure de

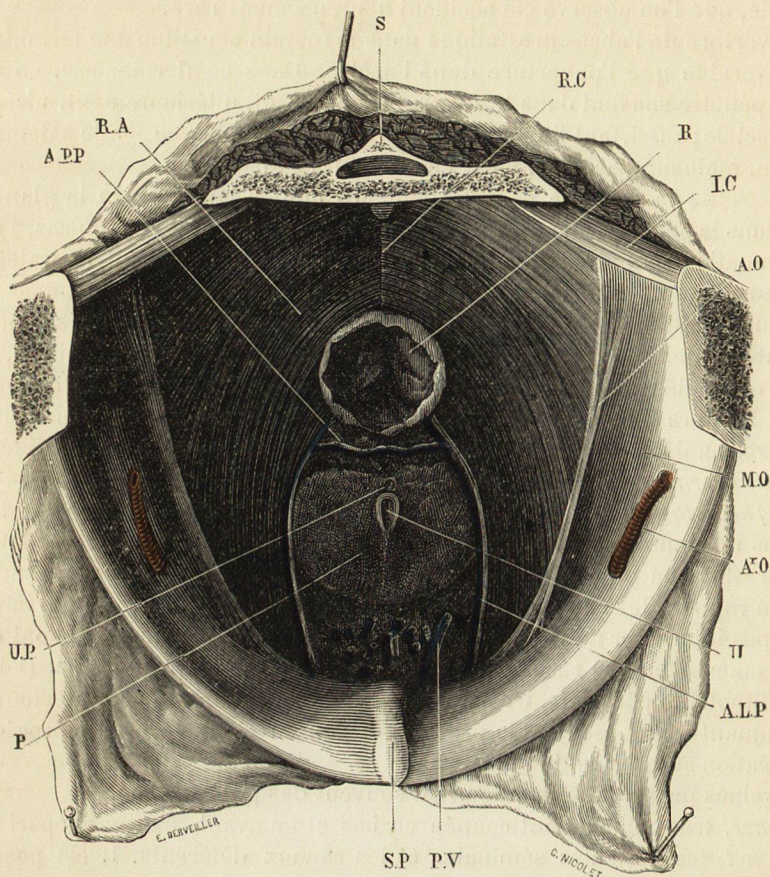


Fig. 252. — Coupe horizontale du bassin passant par la grande échancrure sciatique et la partie moyenne du sacrum, destinée à montrer les rapports de la prostate.

AO, aponévrose du muscle obturateur interne.
A^oO, artère obturatrice.
ALP, aponévrose latérale de la prostate.
APP, aponévrose prostatopéritonéale.
IC, muscle ischio-coccygien.
MO, muscle obturateur interne.
P, prostate.
PV, plexus veineux prostatique.

R, rectum.
RA, muscle releveur de l'anus.
RC, raphé cellulo-fibreux allant de l'anus au coccyx.
S, sacrum.
SP, symphyse pubienne.
U, urètre.
UP, utricule prostatique.

la prostate que de la postérieure. Dans des cas rares, on observe le contraire, l'urètre occupant en quelque sorte une gouttière de la face postérieure.

Dans les diverses méthodes de taille périnéale (1), quel que soit le procédé

(1) La taille périnéale est tellement délaissée aujourd'hui que les détails qui suivent paraîtront superflus. Mais, comme elle constitue, en réalité, une bonne et belle opération, à laquelle on reviendra sûrement, j'ai cru devoir les maintenir, ne fût-ce que comme application de l'anatomie topographique. Ces détails, d'ailleurs, ont retrouvé un regain d'actualité pour la nouvelle opération de la prostatectomie. En tout cas, ils constituent une page intéressante d'histoire de la chirurgie.