

n'était pas ouverte. L'erreur tient le plus souvent à ce que le cathéter pénètre

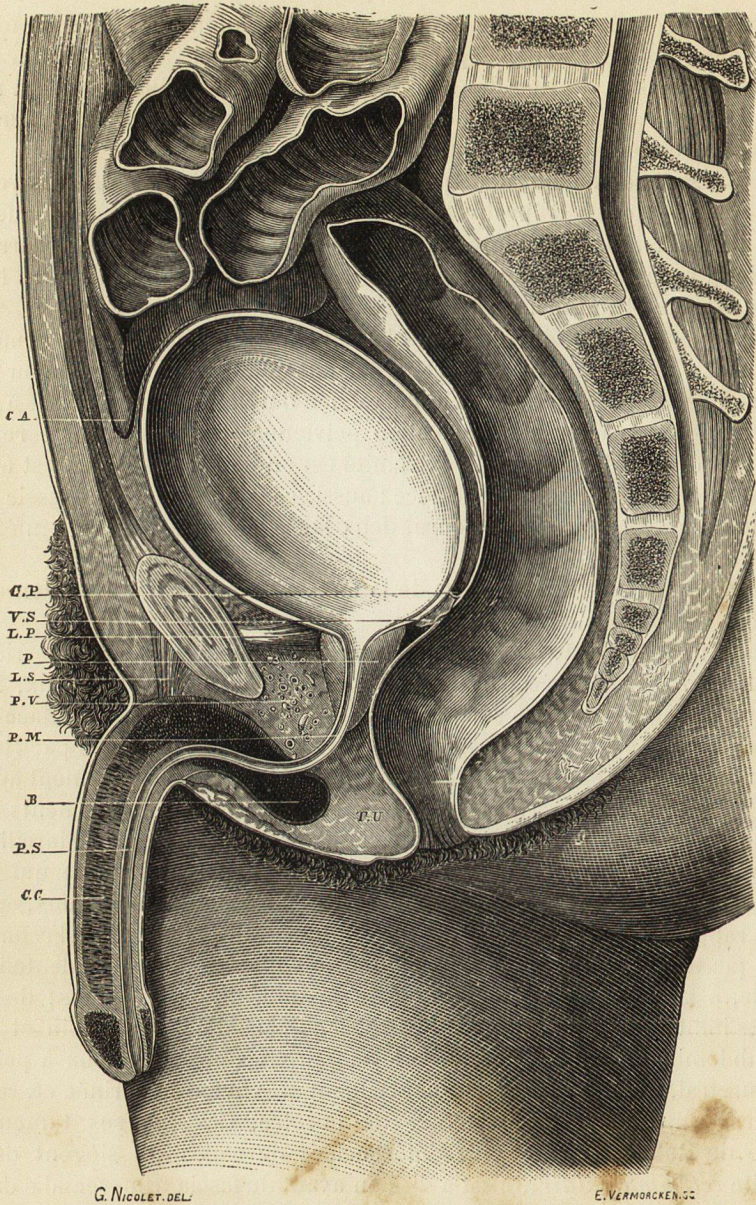


Fig. 249. — Coupe verticale médiane antéro-postérieure des organes génito-urinaires de l'homme. Adulte; $\frac{1}{2}$ nature.

B, bulbe de l'urètre.
 CA, cul-de-sac antérieur du péritoine ou pubio-vésical.
 CC, corps caverneux.
 CP, cul-de-sac postérieur du péritoine ou vésico-rectal.
 LP, ligaments pubio-prostatiques.
 LS, ligament suspenseur de la verge.

P, prostate.
 PM, portion membraneuse de l'urètre.
 PS, portion spongieuse de l'urètre.
 PV, plexus veineux prostatique.
 TU, triangle recto-urétral.
 VS, vésicules séminales.

dans l'espace prévésical, et elle est d'autant plus facile à commettre que les