

saurait donc trop s'en préoccuper au cours des opérations abdominales. Cependant, la guérison spontanée de la plaie urétérale est possible. A la suite

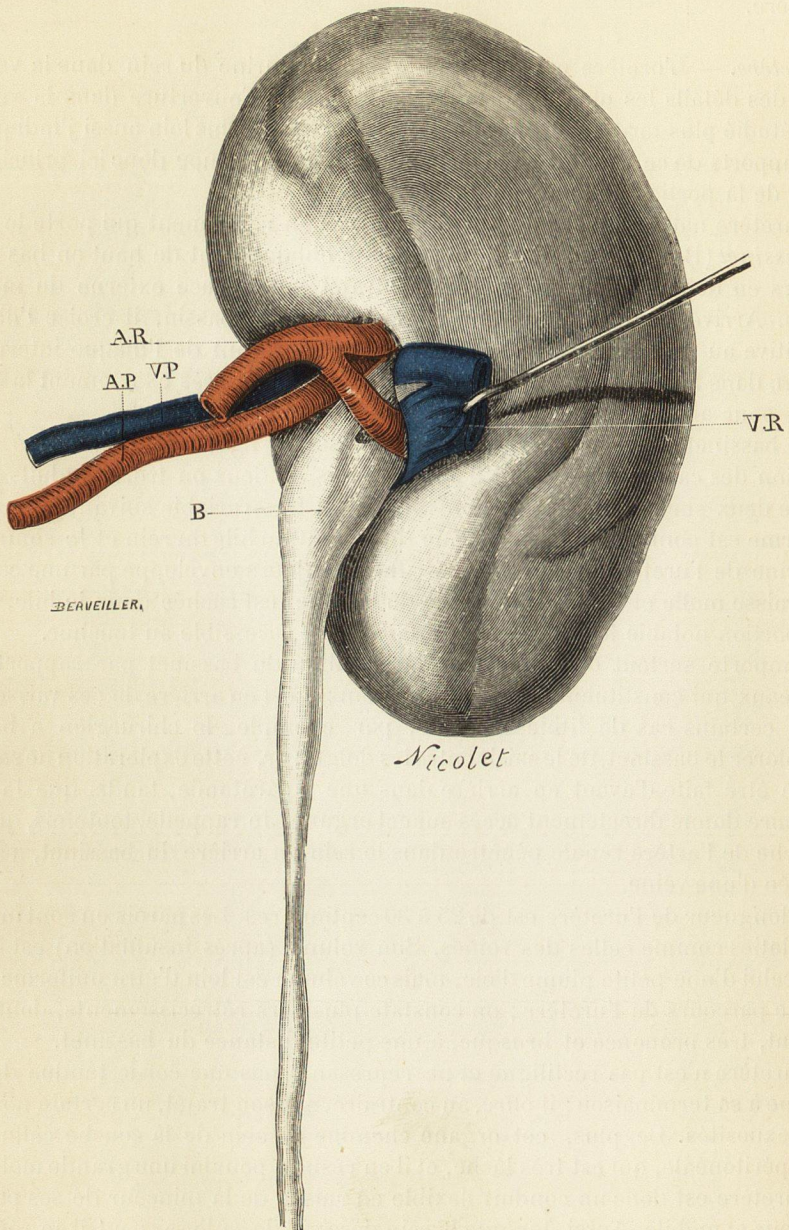


Fig. 246. — Hile du rein gauche.

AP, branche postérieure de l'artère rénale.
AR, branches antérieures de l'artère rénale.
B, bassinets.

PV, veine rénale émergeant en arrière du bassinets.
VR, veine rénale rejetée en dehors pour découvrir le bassinets.

de l'énucléation laborieuse d'une poche salpingienne, des vaisseaux donnaient au fond de l'excavation et j'appliquai dessus une pince à forcipressure. Je retirai