de comprendre la disposition respective des divers plans de la région, et aussi l'existence de la loge ostéo-fibreuse qui renferme le muscle psoas-iliaque et le

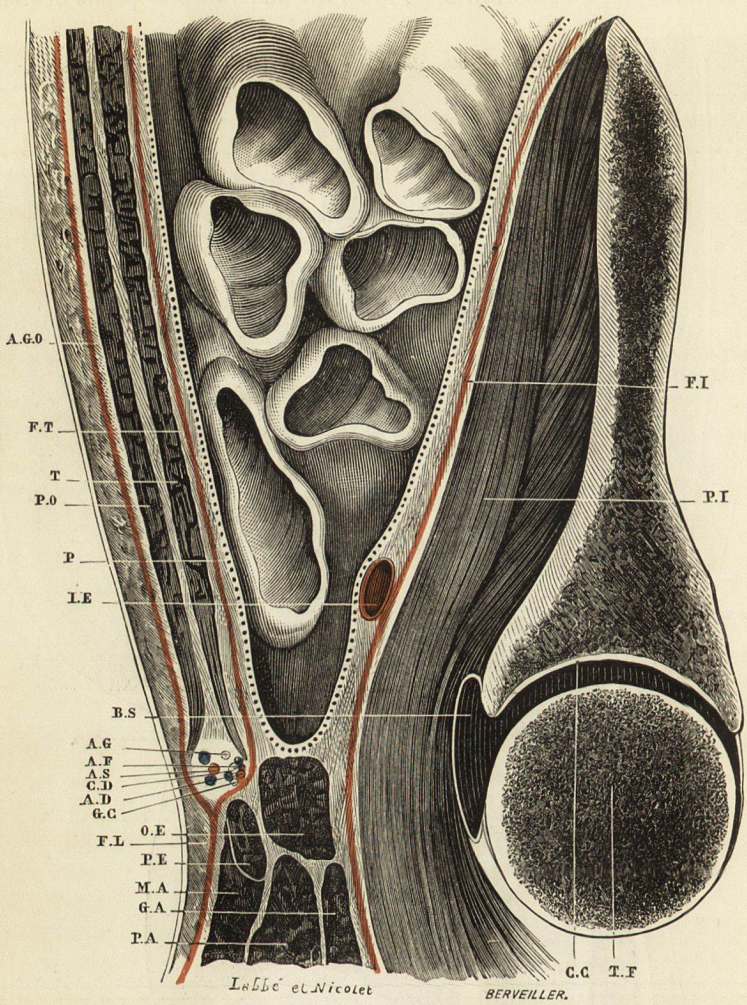

Fig. 225. — *Coupe verticale antéro-postérieure de la fosse iliaque interne passant par la partie moyenne du canal inguinal.*

AD, artère déférentielle.
AF, artère funiculaire.
AG, branche du nerf abdomino-génital.
AGO, aponévrose du muscle grand oblique.
AS, artère spermatique.
BS, bourse séreuse située au-dessous du psoas.
CC, cavité cotyloïde.
CD, canal déférent.
FI, fascia iliaca (rouge).
FL, fascia lata (rouge).
FT, fascia transversalis (rouge).
GA, muscle grand adducteur.
GC, branche du nerf génito-crural.
IE, artère iliaque externe.
MA, muscle moyen adducteur.
OE, muscle obturateur externe.
P, péritoine (pointillé noir).
PA, petit adducteur.
PE, muscle pectiné.
PI, muscle psoas-iliaque.
PO, muscle petit oblique.
T, muscle transverse.
TF, tête du fémur.

nerf crural. Cette figure montre la manière dont le *fascia iliaca* se comporte en avant et en dehors au niveau de la crête iliaque, en arrière et en dedans au niveau du détroit supérieur du bassin.