

sein de laquelle existent quelques pelotons adipeux, qui occupent l'espace laissé libre entre la veine ombilicale et le rebord supérieur de l'anneau.

Il n'est pas douteux qu'il existe toujours un sac péritonéal dans les hernies

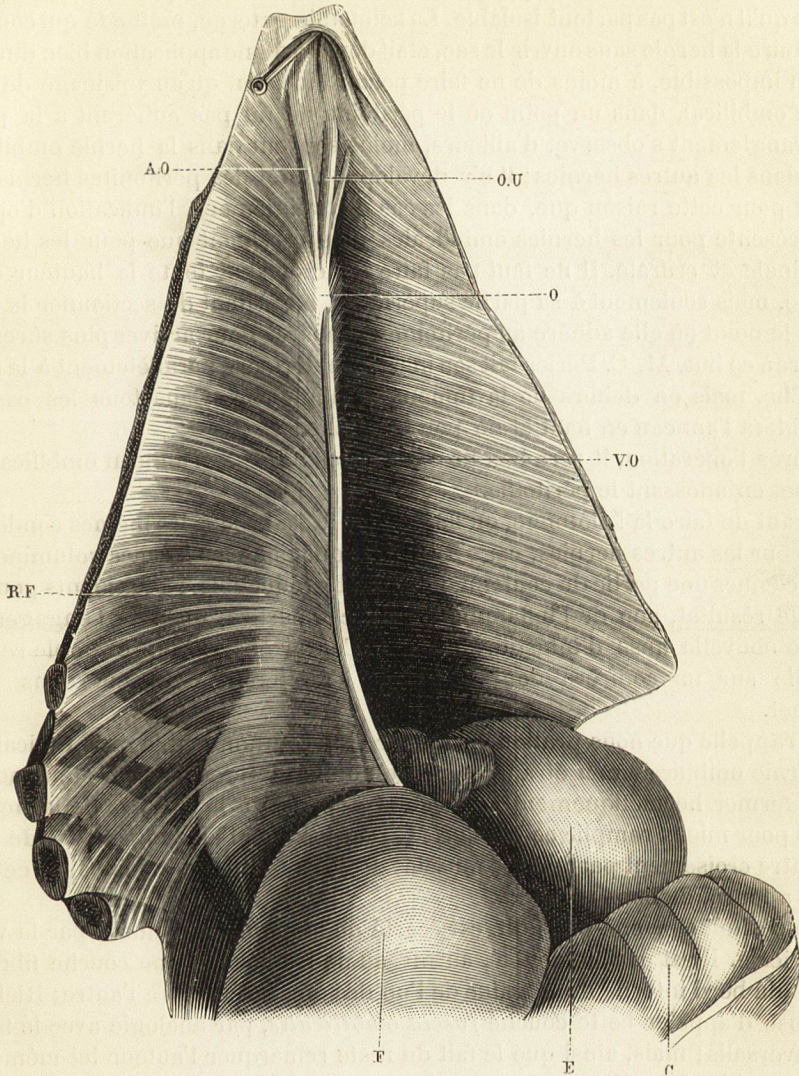


Fig. 215. — *Ombilic vu par sa face postérieure. Faux de la veine ombilicale (la paroi abdominale a été détachée en bas et maintenue relevée).*

AO, cordon de l'artère ombilicale.  
C, colon.  
E, estomac.  
F, foie.

O, ombilic.  
OU, ouraque.  
RF, ligament falciforme de la veine ombilicale.  
VO, veine ombilicale.

ombilicales; seulement, il faut se rappeler qu'au centre de la cicatrice le péritoine et la peau adhèrent le plus souvent si intimement l'un à l'autre qu'il serait impossible de les séparer; aussi, dans l'opération de la hernie ombilicale étranglée, lorsque le bistouri porte sur ce point, c'est-à-dire sur le centre de la