

limite l'insertion du muscle adducteur; le deuxième, à l'articulation métacarpo-phalangienne de l'indicateur; le troisième, à l'articulation métacarpo-phalangienne des trois autres doigts.

La paume de la main empiétant sur la racine des doigts (Voy. fig. 193), les articulations métacarpo-phalangiennes sont situées notablement au-dessus des interstices digitaux. Sans répondre exactement à l'interligne articulaire, les

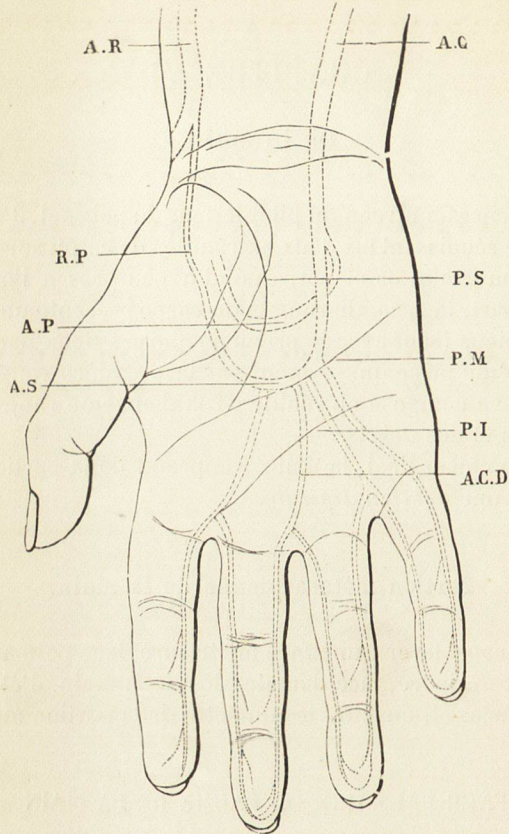


Fig. 183. — Rapport des arcades artérielles avec les plis de la paume de la main.

AC, artère cubitale.  
ACD, artère collatérale des doigts.  
AP, arcade artérielle profonde.  
AR, artère radiale.  
AS, arcade artérielle superficielle.

PI, pli cutané inférieur.  
PM, pli cutané moyen.  
PS, pli cutané supérieur.  
RP, artère radio-palmaire.

deux plis inférieurs peuvent néanmoins servir de point de repère dans la désarticulation des doigts correspondants.

Les plis palmaires permettent surtout de s'orienter dans les opérations sur la paume de la main. On éprouve toujours la légitime crainte de blesser les arcades palmaires : or, l'arcade superficielle correspond à l'intervalle qui sépare le pli supérieur du second. Tirez une ligne transversale allant de la commissure du pouce au bord cubital de la main, cette ligne correspond au sommet de l'arcade artérielle. Donc, quand on doit pratiquer une incision dans la paume de la main, il faut commencer par chercher cette ligne, et enfoncer le