

musculaire qui traverse le muscle court supinateur et se rend aux extenseurs de la main et des doigts.

Il faut faire en sorte de ne pas couper le nerf radial dans la résection du coude quand on emploie l'incision externe; celle-ci suit à peu près le trajet que je

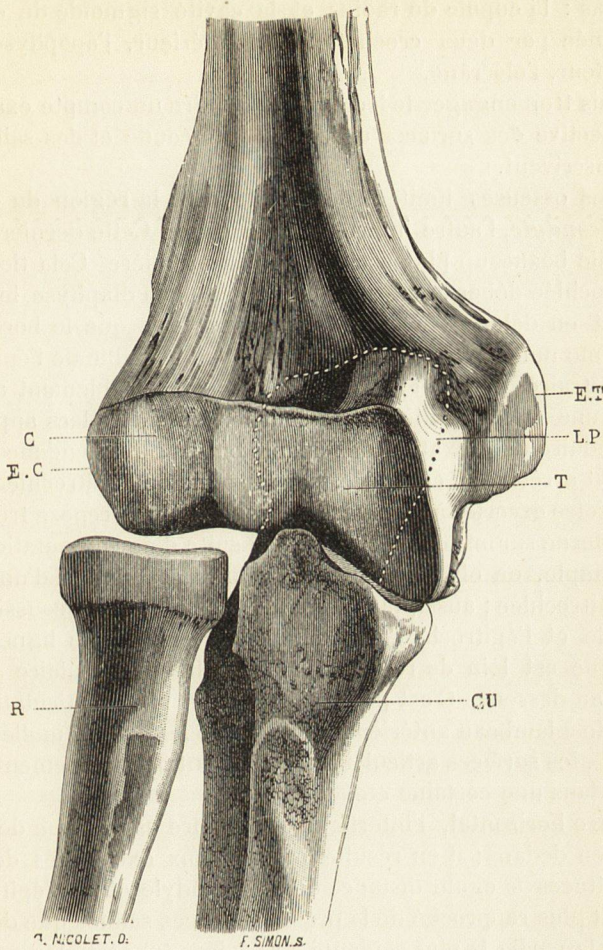


Fig. 171. — Os du coude et interligne articulaire *vis de face*. — Adulte. — Grandeur naturelle.

C, condyle de l'humérus.
CU, cubitus.
EC, épicondyle.
ET, épitrochlée.

LP, ligne pointillée figurant la situation de l'olécrâne derrière l'humérus.
R, radius.
T, trochlée humérale.

viens d'attribuer au nerf, mais elle passe en dehors des muscles épicondyliens, tandis que le nerf est en dedans, ce qui permet d'éviter facilement ce dernier.

Plan osseux ou articulation du coude. — Le plan osseux comprend l'extrémité des trois os qui concourent à former l'articulation du coude. J'y rattache le nerf cubital, dont les connexions avec le squelette de la région sont si intimes qu'on ne peut l'en séparer dans une description topographique.