

Un point capital dans l'histoire de l'amygdale, c'est le rapport qu'elle affecte

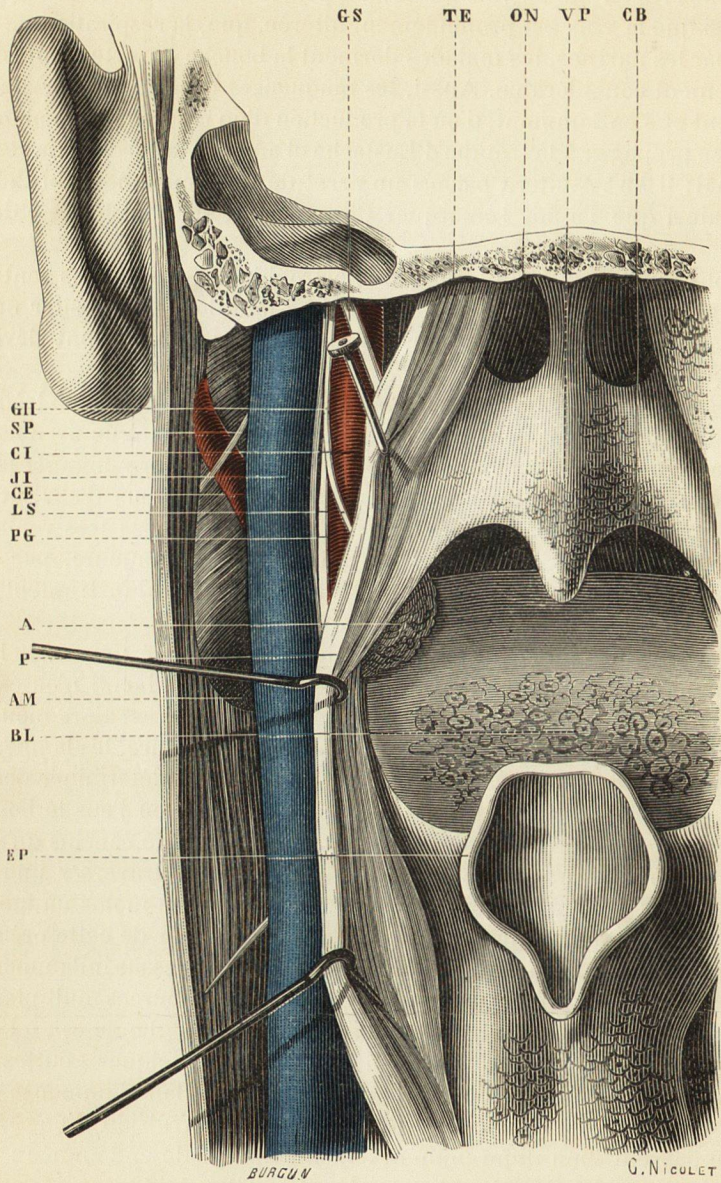


Fig. 120. — Préparation dite coupe du pharynx. — La paroi postérieure du pharynx a été divisée sur la ligne médiane, et les bords ont été écartés pour montrer les rapports de l'amygdale avec le paquet vasculo-nerveux maxillo-pharyngien.

A, amygdale.
 AM, angle de la mâchoire inférieure.
 BL, base de la langue.
 CB, cavité buccale.
 CE, carotide externe.
 CI, carotide interne.
 EP, épiglotte.
 GH, nerf grand hypoglosse.
 GS, nerf grand sympathique.

Jl, veine jugulaire interne.
 LS, nerf laryngé supérieur.
 ON, orifice postérieur des fosses nasales.
 P, paroi du pharynx rétractée.
 PG, nerf pneumogastrique.
 SP, nerf spinal.
 TE, saillie formée par la trompe d'Eustache.
 VP, voile du palais.