

à la couche musculaire sous-jacente. On trouve, cependant, en ce point quelques petits pelotons graisseux, mais la graisse est plutôt infiltrée entre les fibres musculaires que répandue sous forme de couche distincte, et elle n'augmente pas de volume, en sorte que les lèvres, de même que les paupières, *n'engraissent pas*. La peau renferme dans son épaisseur une grande quantité de follicules pileux et de glandes sébacées : aussi, est-elle fréquemment le siège de furoncles et d'anthrax qui prennent parfois un caractère de malignité, dû à la communication du système veineux de la lèvre avec le système veineux intra-cranien. Il en est de même des pustules malignes qu'il n'est pas rare d'observer chez les nourrisseurs, les mégissiers, les bouchers, etc., et dont la gravité est extrême.

Le système pileux des lèvres est le siège fréquent d'affections parasitaires, de la mentagre en particulier. On y observe souvent des croûtes impétigineuses,

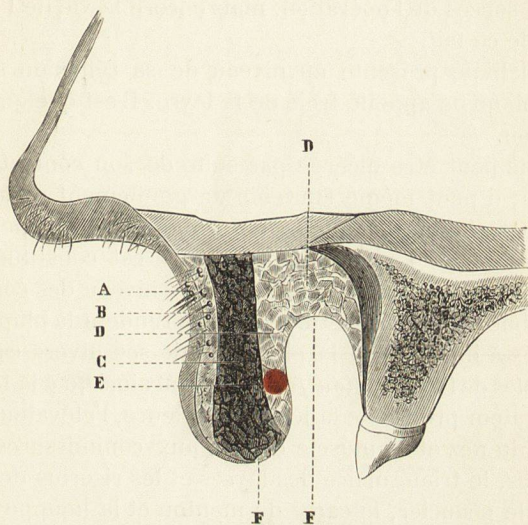


Fig. 103. — Coupe verticale antéro-postérieure de la lèvre supérieure.

A, peau.

B, petits pelotons graisseux sous-cutanés.

C, couche musculaire.

D, D, couche glandulaire.

E, artère coronaire.

F, F, membrane muqueuse.

des groupes de vésicules herpétiques. Je rappellerai aussi que la peau et la muqueuse des lèvres sont souvent le siège de gercures, principalement chez les enfants scrofuleux. Elles sont également un siège de prédilection pour les ulcérations syphilitiques : on y rencontre le chancre induré, des plaques muqueuses, surtout au niveau des commissures ; j'y ai vu deux fois une vaste exulcération de tout le bord libre, chez des adultes d'apparence vigoureuse, et je n'ai su à quelle cause rattacher cette affection, d'ailleurs très rebelle au traitement.

On y trouve encore l'ulcération luepeuse, mais la lésion la plus grave des lèvres est l'épithélioma, ou cancéroïde, qui envahit de préférence la lèvre inférieure et ne tarde pas à dépasser les limites du tégument pour gagner les lymphatiques, les fibres musculaires et le tissu osseux lui-même.

Il ne faut pas craindre de pratiquer des incisions à la surface des lèvres dans les cas d'abcès ou d'anthrax ; ces incisions devront être, de préférence, horizon-