

nom, la *mastoïdite de Bezold*. Cet abcès est suffisamment intéressant pour que j'aie cru devoir en faciliter l'étude par un dessin.

Regardez d'abord la figure 57, qui présente une grande cellule vers la

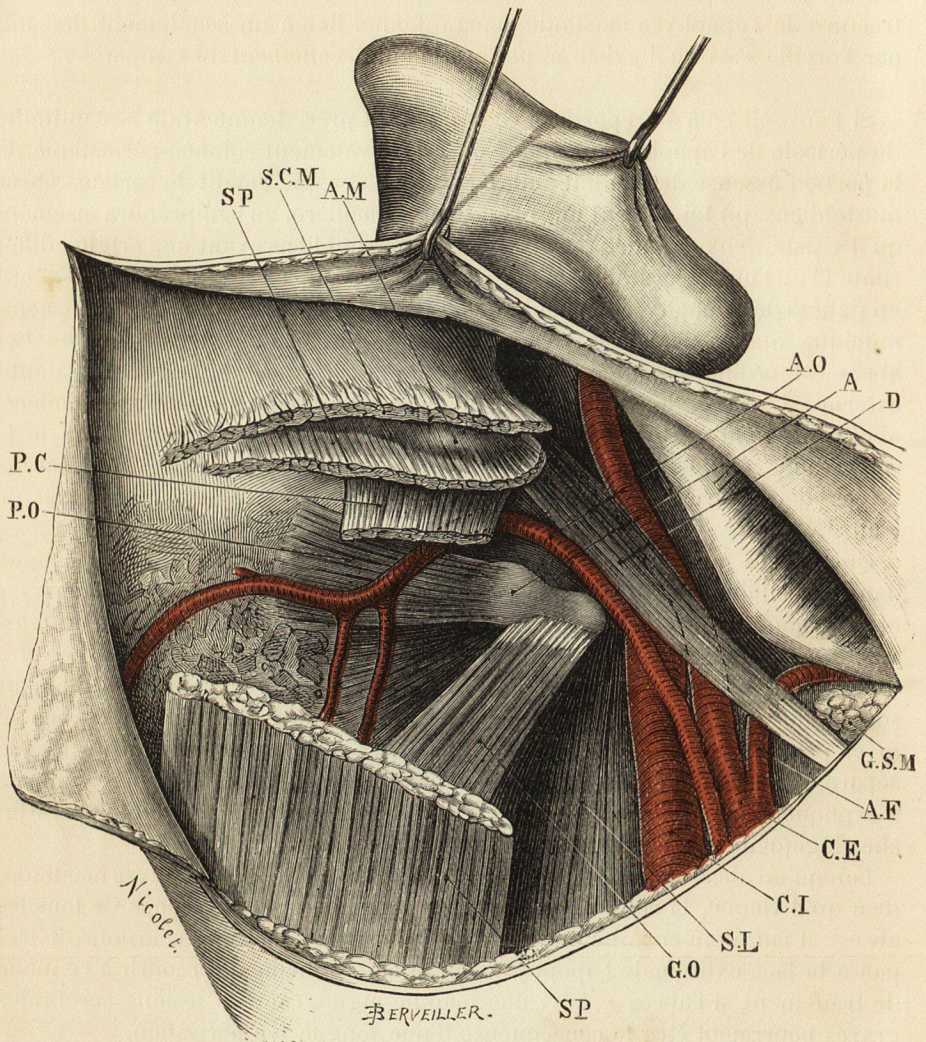


Fig. 58. — Région mastoïdienne du côté droit. (Adulte. Grandeur naturelle.)

A, atlas.
A.F, artère faciale.
A.M, apophyse mastoïde.
A.O, artère occipitale.
C.E, artère carotide externe.
C.I, artère carotide interne.
D, ventre postérieur du muscle digastrique.

G.O, muscle grand oblique du cou.
G.S.M, glande sous-maxillaire.
P.C, petit complexe.
P.O, petit oblique du cou.
S.C.M, muscle sterno-cléido-mastoïdien.
S.L, faisceau supérieur du muscle sacro-lombaire.
SP, muscle splénius.

pointe de la mastoïde ; c'est là une disposition fréquente. Supposez qu'à la suite d'une mastoïdite, un foyer se forme dans cette cellule et que le pus finisse par user et détruire la coque osseuse qui l'emprisonne. Pour se livrer passage, le pus rencontrera plus de résistance du côté de la face externe, sous-cutanée,